

TRATAMENTUL ENDODONTIC AL INCISIVILOR INFERIORI CU ANATOMIE ATIPICĂ

Endodontic treatment of mandibular incisors with an atypical anatomy

Șef Lucr. Dr. Bogdan Mihai Gălbinașu¹, Dr. G. Tulus², Prof. Dr. I. Patrascu¹, Conf. Dr. L.M. Nica³

¹Catedra de Tehnologia Protezelor și Materiale Dentare, Facultatea de Medicină Dentară, Universitatea de Medicină și Farmacie „Carol Davila“, București

²Cabinet privat endodonție, Viersen, Germania

³Disciplina Odontoterapie-Endodonție, Departamentul III, Facultatea de Medicină Dentară, Universitatea de Medicină și Farmacie „Victor Babeș“ Timișoara

REZUMAT

Excepționând molarii de minte, incisivii inferiori par a fi tratați endodontic cel mai rar, în conformitate cu datele existente în literatură. Cauzele procentajului scăzut al tratamentelor endodontice la această grupă de dinți sunt multiple, probabil cele mai importante fiind valoarea protetică relativ scăzută, precum și dificultățile tratamentelor endodontice și rata scăzută de succes, legate de morfologia deosebită a acestor dinți.

Cuvinte cheie: cavitate de acces, anatomie atipică dentară, microscop dentar, diagnostic endodontic, obturație de canal

ABSTRACT

Related to endodontic literature, mandibular incisors seem to be infrequently treated from an endodontic point of view, excepting third molars.

The low percentage of endodontically treated mandibular incisors can be related to many causes, such as: low prosthetic value, difficult endodontic approach and, a more or less, good endodontic predictability due to intracanal morphology.

Keywords: access cavity, atypical tooth anatomy, dental operating microscope, intracanal endodontic diagnostics, root filling

NOȚIUNI DE ANATOMIE

Din punct de vedere morfologic, incisivii mandibulari sunt cei mai mici dinți de pe arcadă în ceea ce privește dimensiunea coroanei dentare. Rădăcina este ovală, cu diametrul maxim în sens vestibulo-lingual. Pe secțiune, sunt întâlnite diverse forme cu variabilitate destul de mare (ovală simplă, clepsidră, pișcot etc.).

Date despre anatomia complexă a sistemelor canalelor radiculare își au originea încă de jumătatea secolului 19 (6). Datele relevante despre anatomia complexă a sistemelor canale se puteau obține, ceea ce este valabil și în prezent, numai *in vitro*.

Diferențele dintre metodele așa-zise clasice și cele moderne sunt reprezentate de tehnologia utilizată pentru vizualizarea sistemelor canaliculare, metodele clasice fiind distructive – de exemplu, transparentizarea prin demineralizarea rădăcinilor, respectiv a cementului și a dentinei radiculare. Descrisă prima oară în anul 1911 de către Spaltenholz (28), transparentizarea dinților, respectiv a rădăcinilor, este utilizată, pe de-o parte, datorită valorii analitice și, pe de altă parte, datorită prețului scăzut al investigației, inclusiv în prezent, evident, cu mici îmbunătățiri. În ceea ce privește analiza non-distructivă, există atât posibilitatea efectuării de microtomografii, cât și de RMN (3); în momentul de

Autor de corespondență:

: Șef Lucr. Dr. Bogdan Mihai Gălbinașu, Universitatea de Medicină și Farmacie „Carol Davila“, Str. Dionisie Lupu nr. 37. București
E-mail: bogdan.galbinașu@yahoo.com

față, se utilizează primordial microtomografiile ale dinților extrași. Rezoluția mare a microtomografelelor moderne, de circa 20-23 μm , permite analize foarte exacte ale structurilor complexe ale sistemelor canaliculare radiculare, inclusiv ale istmurilor și canalelor accesorii. Pe baza datelor culese, se fac reconstrucții tridimensionale cu ajutorul unor softuri dedicate.

Analizele *in vivo* sînt reprezentate de evaluarea imaginilor radiologice, cu limitarea legată atât de rezoluția filmului dentar/foleie sau senzor în cazul radiografiilor digitale, cât și mai ales de imposibilitatea radiografierii în direcție mezio-distală, de evaluarea imaginilor obținute cu ajutorul tomografelelor cu fascicul conic, care însă au o rezoluție semnificativ mai scăzută decât în cazul microtomografiilor, și în urma evaluării clinice în cadrul tratamentelor endodontice (rezultate demne de luat în considerație în momentul de față ar fi numai în cazul tratamentelor efectuate sub microscop).

În urma analizelor efectuate cu ambele metode *in vitro* reiese că incisivii mandibulari au o structură a sistemului canalar substanțial mai complexă decât se poate bănuși la o analiză radiologică.

Majoritatea dinților monoradiculari par a prezenta, cel puțin în cazul analizei imaginilor radiologice intraorale, o configurație relativ simplă a sistemului endodontic, respectiv un singur canal radicular. Această regulă nu se aplică în totalitate în cazul incisivilor inferiori, prevalența sistemelor complexe cu cel puțin două canale radiculare variind în cazul studiilor clasice, între 11% și 44% (4,8,13,18,23). Diferențele semnificative dintre datele publicate în literatură clasică par a se datora metodelor diferite de evaluare.

Un studiu relevant, bazat pe evaluarea a 100 de microtomografii făcute la incisivi mandibulari (15), arată că într-un procent de 28% sînt prezente două canale radiculare de tipul de configurație III conform clasificării descrise de Vertucci (31) (Fig. 1). La baza clasificării mai sus amintite stă evaluarea configurației morfologice a rădăcinii premolarului doi maxilar, utilizând metoda transparentizării, însă în literatură se pare că s-a implementat această clasificare pentru evaluarea tuturor rădăcinilor dentare. Configurația de tip III după Vertucci descrie varianta anatomică cu existența unui canal radicular principal, care pornește de la nivelul camerei pulpare, se desparte în două canale separate, care apoi se unesc în apropiere de apex.

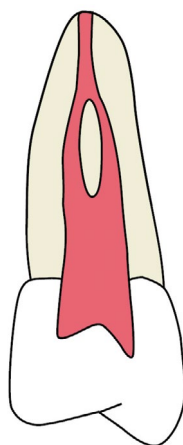


FIGURA 1. Reprezentare grafică a configurației Vertucci clasa III a sistemului endodontic

Coroană dentara este de dimensiuni reduse, cu lățime în sens mezio-distal la nivelul joncțiunii smalț-cement de circa 3 mm și diametru maxim în sens vestibulo-lingual de circa 6 mm (14).

Corelarea aspectelor anatomice cu terapia endodontică

O evaluare a gradului de dificultate a tratamentelor endodontice pe categorii de dinți plasează grupul incisivilor inferiori imediat sub tratamentele efectuate la molari și premolari inferiori cu mai mult de un canal radicular (32).

Particularitățile anatomice mai sus amintite trebuie luate în considerare în cazul planificării și executării tratamentelor endodontice. Dimensiunile reduse ale coroanei dentare în sens mezio-distal reprezintă un factor de risc major pentru perforații în prima fază a tratamentului, respectiv prepararea cavității de acces endodontic (trepanare), mai ales în cazul în care dinții sînt înclinați către mezial sau distal. Acest risc crește în cazul prezenței unor coroane de înveliș, aplicat în alt ax corono-radicular față de axul inițial. Pentru minimizarea riscului de perforație, este recomandabil să se utilizeze freze diamantate cu diametru de maximum $\frac{1}{4}$ din lățimea coroanei în sens mezio-distal, iar axa de trepanare trebuie să fie în axul rădăcinii. Locul de elecție pentru trepanare este în mod clasic în centrul treimii medii a suprafeței linguale, cu extindere în formă ovală către marginea incizală (11). Direcția frezei trebuie să aibă o înclinare către lingual, în concordanță cu axul de implantare a rădăcinii, pentru a evita o perforație către vestibular. De asemenea, trebuie avut în vedere că profunzimea trepanării sporește odată cu vârsta pacientului, din cauza depunerii continue de dentină secundară. În cazul

dinților cu abraziune majoră, punctul central al trepanării trebuie deplasat către marginea incizală (19), din cauza scurtării coroanei clinice dinspre incizal.

Trebuie menționat că acest tip de trepanare, recomandat inclusiv în manuale universitare moderne, este în contradicție cu recomandarea accesului direct către canalul radicular sau canalele radiculare (10,12). Din studiul mai sus menționat, efectuat pe 279 de incisivi extrași trepanați (19), reiese că, în 72,4% dintre cazuri, locul ideal de trepanare se află la nivelul muchiei incizale și, în restul de 27,6% dintre cazuri, trepanarea ideală trebuie făcută vestibular de muchia incizală. Rezultatele unui alt studiu din anul 1999 demonstrează că accesul optim către sistemul în cazul trepanării incisivilor inferiori, cel puțin în cazul prezenței a două canale radiculare, este dinspre vestibular (17). Același studiu demonstrează și faptul că, în cazul acestui tip de trepanare, sacrificiul de substanță dentară este diminuat față de trepanarea clasică. Trepanarea clasică prezintă diverse dezavantaje, cele mai importante fiind sacrificarea de substanță dentară și dificultatea găsirii și instrumentării canalului lingual, cu consecințe nefavorabile asupra prognosticului (23).

În afară de aspectele anatomice mai sus menționate, dificultățile sunt legate de imposibilitatea decelării predictibile a tipului de configurație a canalelor radiculare prin investigații radiologice convenționale, chiar în cazul proiecțiilor excentrice. Într-un studiu efectuat pe 455 incisivi inferiori radiografați în sens vestibulo-lingual și în sens mezo-distal, se arată o prevalență de 13%, respectiv 57 de cazuri, a prezenței a două canale radiculare în cazul evaluării radiografiilor în sens mezo-distal (20). Acest tip de proiecție nu este însă posibilă *in vivo*, proiecția normală ortoradială fiind în sens vestibulo-lingual, cu posibilitatea efectuării de proiecții excentrice de până la cca. 20°. Acest studiu demonstrează, pe de-o parte, acuratețea limitată a evaluării radiologice – investigațiile folosind metoda transparentizării sau microtomografiei demonstrează o incidență semnificativ mai mare a configurației de tip Vertucci III – și, pe de altă parte, inexactitățile legate de rezultatele interpretării radiografiilor în proiecție vestibulo-linguală. În studiul mai sus menționat, în proiecție vestibulo-linguală au fost decelate două canale radiculare în numai 40

dintre cele 57 de cazuri, ceea ce reprezintă o marjă de eroare de circa 30%. În celelalte 17 cazuri, s-a crezut că este un singur canal radicular, proiecția în sens mezo-distal demonstrând prezența a două canale.

Valoarea diagnostică superioară a tomografiei cu fascicul conic față de radiografiile convenționale în ceea ce privește acuratețea evaluării morfologie radiculare (1,7,29), precum și decelarea „rădăcinilor și a canalelor adiționale” (16) este neîndoielnică. O evaluare *in vivo* a prezenței a două canale radiculare prin analiza a 2.980 incisivi inferiori arată o incidență de circa 40% (27). Cu toate avantajele tomografiei dentare, momentan nu este considerată ca fiind o investigație diagnostică pre-endodontică standard (30), din cauza gradului de iradiere semnificativ mai ridicat raportat la radiografiile intraorale, a rezoluția scăzute a multor tomografe „din piață”, a răspândirii limitate a tomografe și a prețului de cost ridicat al acestei investigații comparativ cu prețul radiografiilor intraorale.

În cazul interpretării radiografiilor preendodontice, există indicii care pot sugera existența a două canale radiculare (Fig. 2).

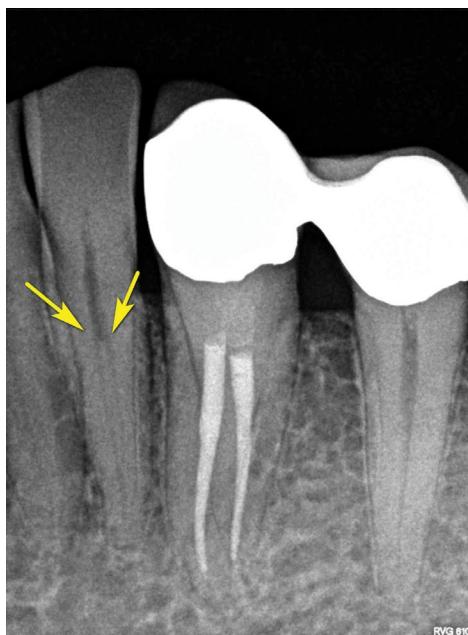

FIGURA 2. Imagine radiologică tipică pentru incisivi și canini inferiori cu configurație clasa III a sistemului endodontic. Săgețile indică locul de separare a canalelor radiculare; imaginea radiologică la acest nivel creează senzația de canal radicular obliterat.

În proiecție ortoradială, în cazul existenței a două canale radiculare, se observă în general o dis-

pariție bruscă a traiectului canalului radicular, la nivelul separării acestuia, imaginea radiologică sugerând un canal obliterat. În proiecție excentrică, se poate decela uneori punctul de separație a canalelor radiculare. În anumite situații, se poate vedea un spațiu parodontal dublat, ceea ce poate fi un indiciu al existenței a două canale radiculare sau a două rădăcini distincte, însă valoarea diagnostică a acestui indiciu este limitată de faptul că același aspect radiologic îl are și prezența unui șanț în direcție cervico-apicală pe una dintre fețele proximale ale rădăcinii (20).

Din punct de vedere clinic, utilizarea sistemelor de magnificație – precum lupe sau microscop dentar – crește șansele de decelare a canalelor radiculare, șansele mai mari fiind în cazul utilizării microscopului dentar (36). Varianta optimă pentru decelarea ambelor canale radiculare este, așadar, reprezentată de efectuarea tratamentului endodontic sub microscop dentar, de preferință cu iluminare cu xenon (2,33).

CAZ CLINIC

La o pacientă în vârstă de 54 ani, cu stare de sănătate bună, s-a hotărât în anul 2005 efectuarea de tratamente endodontice la incisivii inferiori în scop protetic. Necesitatea tratamentelor endodontice a apărut în urma șlefuirii și paralelizării bonturilor pentru protezarea mobilizabilă telescopată (Fig. 3 și Fig. 4). Analiză imaginilor radiologice ale dinților 31 și 32 arată o întrerupere a traiectului canalului radicular la circa 2-3 mm sub nivelul limbusului alveolar la dintele 31 și la circa 4-5 mm sub

nivelul limbusului alveolar la dintele 32. O întrerupere a liniei de continuitate a canalului radicular se poate observa și la dintele 33. În această situație, se poate pleca, conform celor descrise mai sus, de la premisa că acești dinți prezintă două canale radiculare, probabil de tipul configurației de clasă III Vertucci. Acest fapt, coroborat cu faptul că incidența structurii identice bilaterale este de 69,8% la incisivii centrali inferiori și de 68,7% la incisivii laterali inferiori (27), duce la concluzia că și incisivii de pe partea contralaterală au cu o probabilitate mare un sistem canalar de tipul Vertucci III. Această premisă trebuie să se reflecte și în strategia planificării și efectuării tratamentelor endodontice.

Tratamentul a fost efectuat sub anestezie loco-regională și izolare absolută a câmpului operator cu ajutorul digii dentare, sub control vizual continuu utilizând un microscop dentar cu iluminare coaxială cu lampă de xenon de 180 W (ProErgo, Zeiss, Oberkochen). Trepanarea a fost făcută la cei patru incisivi începând de la nivelul treimii superioare a feței linguale și extinsă în formă ovală pînă la nivelul marginii incizale a bonturilor. Luând în considerare vârsta pacientei, au fost folosite freze diamantate cilindrice cu diametru de 0,8 mm, astfel încât diametrul maxim în sens mezio-distal să nu depășească 1 mm și, în același timp, să se obțină un acces direct către camera pulpară și intrarea în canalul radicular principal (12,21). După deschiderea camerei pulpare, s-a continuat prepararea în sens apical cu freze sferice de uz endodontic pentru micromotor de dimensiuni ISO 010 pînă la nivelul intrării în canalul radicular. Turația utilizată a fost de 5.000

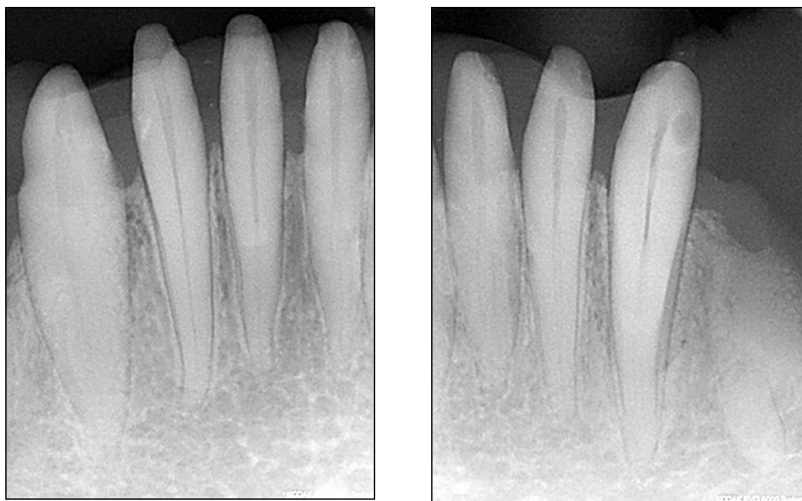


FIGURA 3 și FIGURA 4. Radiografii diagnostice preendodontice ale incisivilor 32-42

de rotații pe minut. Rumeșul dentinar a fost îndepărtat cu ajutorului irigantului folosit (NaOCl 3%) la intervale de 3-5 secunde, imediat după irigare urmând uscarea cavităților pentru un control vizual optim. După decelarea canalului principal, s-a încercat cateterizarea canalelor utilizând ace de mână de tip K de dimensiune ISO 010. La fiecare dintre canale, a fost percepută o „piedică“ la circa 5-7 mm sub nivelul intrării în canale. Această piedică este la nivelul septului de separare a canalelor radiculare. În această situație, s-a trecut la lărgirea treimii coronare a canalului radicular principal până la nivelul istmului cu instrumentar rotativ cu conicitate mare FlexMaster 35.06 și 30.06 (VDW, München) în tehnică crown-down (5,24,34), utilizând un motor cu limitare a momentului de torsiune pentru fiecare instrument utilizat Endo IT professional (VDW, München) (35).

După irigare intensivă cu NaOCl, s-a încercat cu ajutorul instrumentelor endodontice manuale precurbate de dimensiune ISO 010 investigarea prezenței unei separări a canalului principal. În acest scop, s-a efectuat cateterizarea canalului principal cu instrumentarul mai sus amintit, inițial în contact cu peretele lingual, iar la următoarea introducere a acului în contact cu peretele vestibular. Cateterizarea s-a făcut sub control electrometric utilizând Raypex 4 (VDW, München), fiind decelate câte două canale radiculare (Fig. 5). După determinarea electrometrică a constricției apicale și instrumentarea manuală până la ISO 15, s-au efectuat radiografiile de control cu ace pe canal (Fig. 6) în proiecție excentrică pentru dinții 41 și 42. Imaginea radiologică arată poziționarea vârfului instrumentelor la

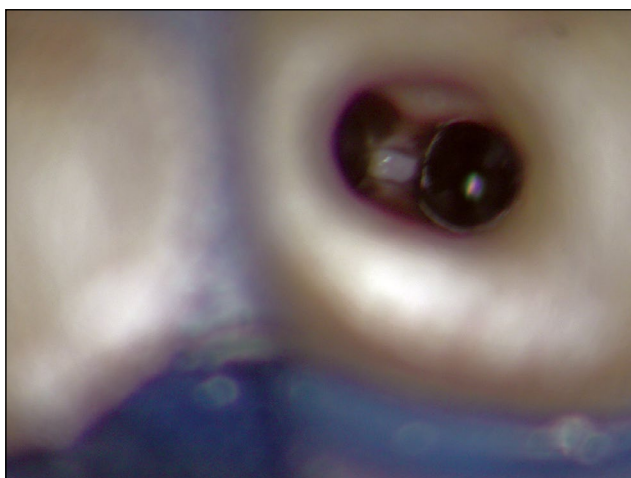


FIGURA 5. Imagine clinică sub microscop cu orificiile de intrare în canalele radiculare la nivelul separării canalelor

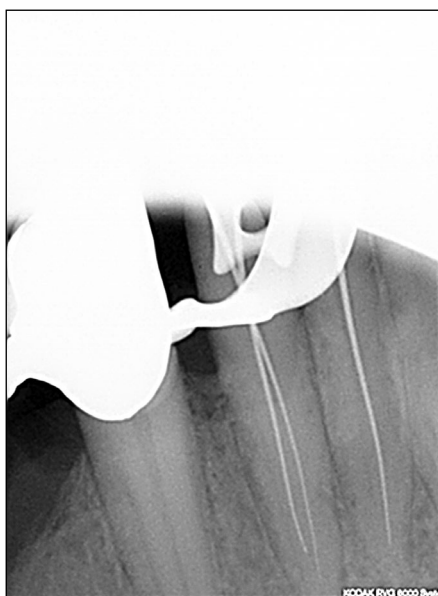


FIGURA 6. Radiografie de control a lungimii de lucru cu ace pe canale la dinții 41, 42

circa 2 mm de apexul radiologic, ceea ce este în concordanță cu distanța medie statistică dintre constricția apicală și apexul radiologic (22). Având în vedere similitudinea acurateții determinării electrometrice și radiologice a lungimii de lucru (9), existând o corelare între determinarea electrometrică a lungimii de lucru și imaginea radiologică în cazul dinților 41 și 42, s-a renunțat la efectuarea unei noi radiografii pentru dinții 31 și 32, din considerente de diminuare a iradierii pacientei. Instrumentarea finală a canalelor radiculare s-a efectuat rotativ, utilizând în continuare sistemul FlexMaster, atât datorită abilității acestui sistem în păstrarea configurației inițiale a canalelor radiculare, cât și datorită instrumentării mai rapide comparativ cu cea manuală (25).

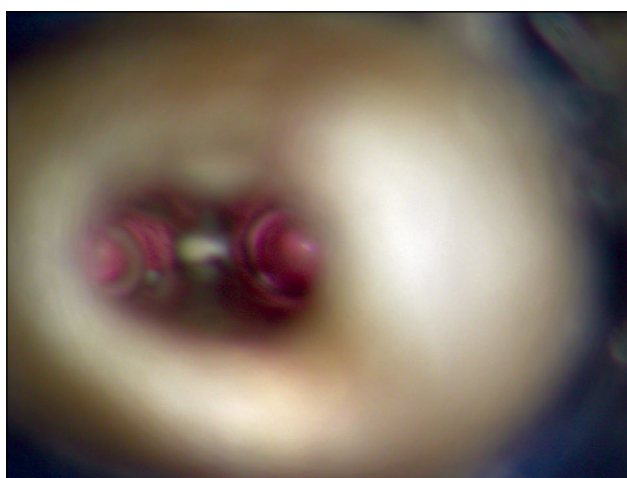


FIGURA 7. Imagine clinică a obturației de canal cu gutapercă termoplastificată

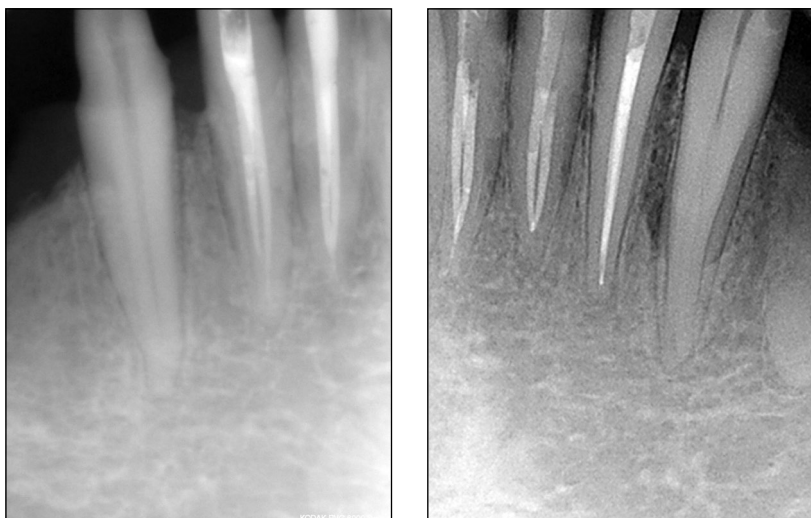


FIGURA 8 și **FIGURA 9.** Radiografiile de control după obturația radiculară la dinții 32-42

După instrumentarea finală a canalelor radiculare, toți cei patru dinți prezentând câte două canale după tipul Vertucci III, s-a efectuat obturarea canalelor radiculare prin compactare verticală termoplastică după tehnică descrisă de Schilder (26), utilizând System B (SybronEndo, Orange, USA) pentru sigilarea apicală (down-pack) și Obtura (Obtura Spartan Endodontics, Algonquin, USA) pentru injectarea gutapericii termoplastificate (Fig. 7). Sigilarea cavităților de acces a fost făcută utilizând material compozit după aplicarea adezivă a unor știfturi intracanalare din fibră de sticlă (DT Light, VDW, München).

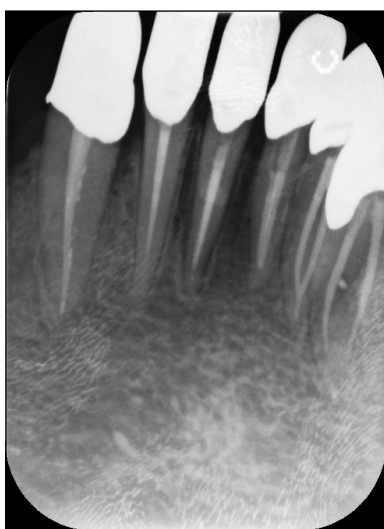

FIGURA 10. Radiografie de control postendodontic 14 ani după tratamentul dinților 32-42 și 6 ani după tratamentul endodontic al dinților 33 și 43.

Radiografiile de control după obturațiile de canal demonstrează obturarea optimă a canalelor radiculare a celor patru incisivi (Fig. 8, Fig. 9).

În urma evaluării tratamentelor mai sus, descrise prin controalele regulate, atât clinice, cât și radiologice, pe o perioadă de 14 ani, nu se constată apariția unor procese patologice, ceea ce relevă corectitudinea tratamentului endodontic în concordanță cu configurația sistemului endodontic complex. În radiografia de control, efectuată la 14 ani după tratament (Fig. 10), se constată că și cei doi canini mandibulari, tratați endodontic ulterior, prezintă un sistem endodontic complex cu câte două canale radiculare.

BIBLIOGRAFIE

1. **Abella F., Teixidó L.M., Patel S., Sosa F., Duran-Sindreu F., Roig M.** Cone-beam Computed Tomography Analysis of the Root Canal Morphology of Maxillary First and Second Premolars in a Spanish Population. *Journal of Endodontics* 2015; 41: 1241-1247
2. **Arnold M.** The dental microscope – basis for new and proven methods in root canal treatment. *ENDO – Endod Pract Today* 2009; 205-214
3. **Baumann M.** Die räumliche Darstellung des Endodonts. Hanser, München 1995
4. **Benjamin K.A., Dowson J.** Incidence of two root canals in human mandibular incisor teeth. *Oral Surg Oral Med Oral Pathol* 1974; 38: 122-126
5. **Bergmans L., van Cleynenbreugel J., Wevers M., Lambrechts P.** Mechanical root canal preparation with NiTi rotary instruments: Rationale, performance and safety. Status report for the American Journal of Dentistry. *Am J Dent* 2001; 14: 324-333
6. **Carabelli G.** Systematisches Handbuch der Zahnheilkunde. Baumüller und Seidel, Wien 1844
7. **Cotton T.P., Geisler T.M., Holden D.T., Schwartz S.A., Schindler W.G.** Endodontic applications of cone-beam volumetric tomography. *Journal of Endodontics* 2007; 33: 1121-1132
8. **Green D.** Double canals in single roots. *Oral Surg Oral Med Oral Pathol* 1973; 35: 689-696
9. **Hoer D., Attin T.** The accuracy of electronic working length determination. *Int Endod J* 2004; 37: 125-131
10. **Ingle J.I., Himel V.T., Hawrish C.E. et al.** Endodontics. Endodontic cavity preparation. Elsevier, Ontario 2002
11. **Janik J.M.** Access cavity preparation. *Dent Clin North Am* 1984; 28: 809-818
12. **LaTurno S.A., Zillich R.M.** Straight-line endodontic access to anterior teeth. *Oral Surg Oral Med Oral Pathol* 1985; 59: 418-419
13. **Laws A.J.** Prevalence of canal irregularities in mandibular incisors: a radiographic study. *N Z Dent J* 1971; 67: 181-186
14. **Lee M.M., Rasimick B.J., Turner A.M., Shah R.P., Musikant B.L., Deutsch A.S.** Morphological measurements of anatomic landmarks in pulp chambers of human anterior teeth. *Journal of Endodontics* 2007; 33: 129-131
15. **Leoni G.B., Versiani M.A., Pécora J.D., Damião de Sousa-Neto M.** Micro-computed tomographic analysis of the root canal morphology of mandibular incisors. *Journal of Endodontics* 2014; 40: 710-716
16. **Levin A., Shemesh A., Katzenell V., Gottlieb A., Ben Itzhak J., Solomonov M.** Use of Cone-beam Computed Tomography during Retreatment of a 2-rooted Maxillary Central Incisor: Case Report of a Complex Diagnosis and Treatment. *Journal of Endodontics* 2015; 41: 2064-2067
17. **Logani A., Singh A., Singla M., Shah N.** Labial access opening in mandibular anterior teeth--an alternative approach to success. *Quintessence Int* 2009; 40: 597-602
18. **Madeira M.C., Hetem S.** Incidence of bifurcations in mandibular incisors. *Oral Surg Oral Med Oral Pathol* 1973; 36: 589-591
19. **Mauger M.J., Waite R.M., Alexander J.B., Schindler W.G.** Ideal endodontic access in mandibular incisors. *Journal of Endodontics* 1999; 25: 206-207
20. **Nattress B.R., Martin D.M.** Predictability of radiographic diagnosis of variations in root canal anatomy in mandibular incisor and premolar teeth. *Int Endod J* 1991; 24: 58-62
21. **Nielsen C.J., Shahmohammadi K.** The Effect of Mesio-Distal Chamber Dimension on Access Preparation in Mandibular Incisors. *Journal of Endodontics* 2005; 31: 88-90
22. **Palmer M.J., Weine F.S., Healey H.J.** Position of the apical foramen in relation to endodontic therapy. *J Can Dent Assoc (Tor)* 1971; 37: 305-308
23. **Rankine-Wilson R.W., Henry P.** The Bifurcated Root Canal In Lower Anterior Teeth. *J Am Dent Assoc* 1965; 70: 1162-1165
24. **Schäfer E., Lohmann D.** Efficiency of rotary nickel-titanium FlexMaster instruments compared with stainless steel hand K-Flexofile--Part 2. Cleaning effectiveness and instrumentation results in severely curved root canals of extracted teeth. *Int Endod J* 2002; 35: 514-521
25. **Schäfer E., Schulz-Bongert U., Tulus G.** Comparison of hand stainless steel and nickel titanium rotary instrumentation: a clinical study. *Journal of Endodontics* 2004; 30: 432-435
26. **Schilder H.** Filling root canals in three dimensions. *Dent Clin North Am* 1967; 723-744
27. **Shemesh A., Kavalerchik E., Levin A. et al.** Root Canal Morphology Evaluation of Central and Lateral Mandibular Incisors Using Cone-beam Computed Tomography in an Israeli Population. *Journal of Endodontics* 2018; 44: 51-55
28. **Spaltenholz Werner.** Über das Durchsichtigmachen von menschlichen und tierischen Präparaten, nebst Anhang: Über Knochenfärbung. On transparentized human and animal specimens, including notes on bone staining. S. Hirzel, Leipzig 1911
29. **Tyndall D.A., Kohltfarber H.** Application of cone beam volumetric tomography in endodontics. *Tex Dent J* 2012; 129: 1195-1208
30. Use of cone-beam computed tomography in endodontics Joint Position Statement of the American Association of Endodontists and the American Academy of Oral and Maxillofacial Radiology. *Oral Surg Oral Med Oral Pathol Oral Radiol Endod* 2011; 111: 234-237
31. **Vertucci Frank J.** Root canal morphology and its relationship to endodontic procedures. *Endodontic Topics* 2005; 10: 3-29
32. **Weine F.S.** Endodontic therapy. Mosby, St. Louis (Mo.) 1996
33. **Xu Q., Liu H.-Y., Ling J.-Q., Luo D.-F.** Clinical management of mandibular incisors with multiple root canals using dental operating microscope. *Hua Xi Kou Qiang Yi Xue Za Zhi* 2008; 26: 522-525
34. **Yared G.M., Bou Dagher F.E., Machtou P.** Failure of ProFile instruments used with high and low torque motors. *Int Endod J* 2001; 34: 471-475
35. **Yared G.M., Bou Dagher F.E., Machtou P.** Influence of rotational speed, torque and operator's proficiency on ProFile failures. *Int Endod J* 2001; 34: 47-53
36. **Yoshioka T., Kobayashi C., Suda H.** Detection rate of root canal orifices with a microscope. *Journal of Endodontics* 2002; 28: 452-453