

Betrachtet man die Ergebnisse weltweiter Untersuchungen, so ist die Erfolgsquote endodontischer Behandlungen deutlich niedriger als es Stand der Wissenschaft und Technik in der Zahnmedizin vermuten ließe. Diese Misserfolge werden nicht selten unreflektiert einer scheinbar prinzipiell limitierten Erfolgsquote endodontischer Eingriffe zugeschrieben, ohne zu berücksichtigen, dass in vielen dieser Fälle bereits bei der Primärbehandlung Grundregeln aseptischer und antiseptischer Arbeitskonzepte missachtet und diese Fehler auch während der weiteren Therapiemaßnahmen nicht korrigiert wurden.

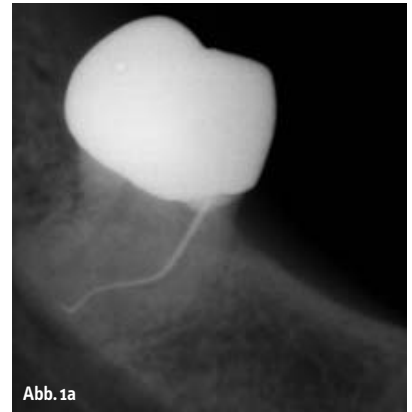


Abb. 1a

Zahnerhaltende Therapie nach endodontischem Misserfolg

Autoren: Dr. (RO) Gabriel Tulus, Dr. Thomas Weber

Endodontische Misserfolge haben ihre Ursache meist in einer persistierenden Infektion des Wurzelkanalsystems. Grundlage einer jeden erfolgreichen endodontischen Revisionsbehandlung ist also primär die Elimination der Infektion.

Die Wurzelspitzenresektion als chirurgisches Verfahren einer endodontischen Sekundärbehandlung gilt seit Langem gemeinhin als wertvolle Ergänzung der orthograden Endodontie, wenn Primärbehandlung und orthograde Revision fehlgeschlagen sind. Aber auch wenn sie heute noch eine durchaus po-

puläre Therapiemaßnahme zu sein scheint, lässt sich die Ursache des Misserfolges, das Hauptproblem der intrakanalären Infektion, damit häufig nicht zufriedenstellend beseitigen.

Der Beitrag möchte mögliche Ursachen des Scheiterns endodontischer Behandlungen diskutieren und anhand von Beispielen aufzeigen, wie auch komplexe Behandlungssituationen durch orthograde Revisionen beherrscht und in welchen Fällen chirurgische Eingriffe zum Erreichen eines Therapieerfolges notwendig werden können.

Diagnose eines endodontischen Misserfolgs

Orthograde endodontische Primärbehandlungen können Erfolgsquoten von weit über 90 Prozent erzielen,¹ wenn sie einem adäquaten Behandlungsprotokoll kompromisslos folgen. Die allgemein erreichten und publizierten Erfolgsquoten liegen allerdings häufig deutlich niedriger. Eine deutsche Studie aus 1997 bewertet lediglich 14 Prozent der untersuchten Wurzelfüllungen als in jeder Hinsicht einwandfrei,² eine Studie aus 1991 berichtet über Erfolgsquoten von etwa 40 Prozent.³ Neben vergleichsweise seltenen Misserfolgen wegen Wurzelfrakturen oder parodontaler Probleme sind die Ursachen endodontischer Fehlschläge meist suboptimale endodontische^{4,5} oder prothetische⁶ Behandlungen bzw. postendodontische Versorgungen.

Jede Diagnose eines endodontischen Misserfolgs erfordert zwangsläufig zwei prinzipielle prätherapeutische Erwägungen: a) ob der Zahn erhalten werden kann oder soll. Hierbei helfen folgende drei Fragen⁷: Ist der Zahn langfristig erhaltungsfähig und adäquat wiederherzustellen?

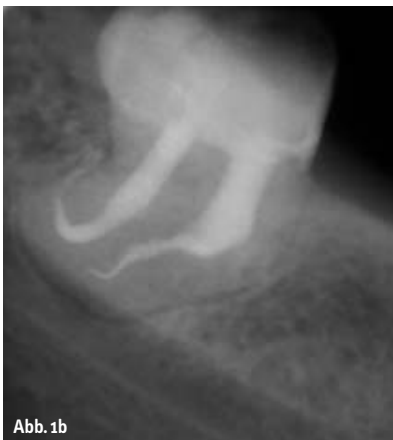

Abb. 1b

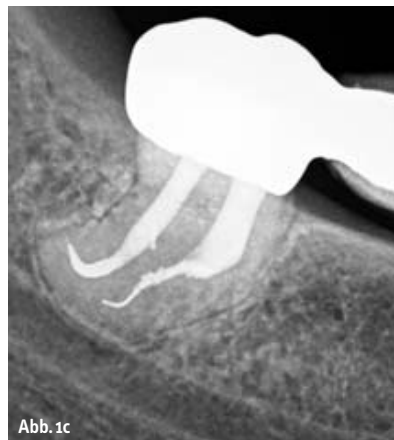

Abb. 1c

Diese Frage klärt primär endodontische Aspekte ab. So gilt zum Beispiel ein längsfrakturierter Zahn in der Regel nicht als erhaltungsfähig.

Ist der Zahn erhaltungswürdig, d.h. ist sein Erhalt im Rahmen des therapeutischen Gesamtkonzeptes sinnvoll?

Diese Frage widmet sich parodontalen und prothetischen Gesichtspunkten. Zähne, deren Funktionsfähigkeit restaurativ nicht wiederhergestellt werden kann, gelten als nicht erhaltungswürdig, vor allem dann, wenn sie zudem keine kaufunktionelle, ästhetische oder prothetisch strategische Bedeutung haben.

Wünscht der Patient nach adäquater Aufklärung den Zahnerhalt? Hierbei gewinnen die für die durchzuführende Therapie entstehenden Kosten in letzter Zeit immer größere Bedeutung.

b) wie der Zahn erhalten werden kann oder soll. Soll der Erhalt konservativ über eine orthograde Revision oder chirurgisch über eine Wurzelspitzenresektion (WSR) angestrebt werden?

Diese Entscheidung zwischen konservativem und chirurgischem Zahnerhalt wird maßgeblich von erkennbaren Ursachen des Scheiterns der endodontischen Vorbehandlung und einer Einschätzung der Erfolgswahrscheinlichkeit beider Behandlungsoptionen im konkreten Fall beeinflusst.

Ungeachtet der Tatsache, dass in der wissenschaftlichen Literatur für orthograde Revisionen Erfolgsquoten zwischen 69 und 94 Prozent angegeben werden,^{8–10} wird in der zahnärztlichen Praxis offenbar immer noch sehr rasch die Indikation zur WSR gestellt. So zeigt eine Statistik der Kassenzahnärztlichen Bundesvereinigung,¹¹ dass im GKV-Bereich auf 100 orthograd behandelte Wurzelkanäle etwa 14 WSR ausgeführt werden. In endodontisch ausgerichteten (Fach)praxen entfallen auf 100 konservative Behandlungen hingegen weniger als drei chirurgische, obwohl sich in diesen Praxen die „Problemfälle“ häufig konzentrieren.¹²

Indikationen der WSR

Ein möglicher Grund mag dafür sein, dass dieser Eingriff bereits von Partsch 1899 als chirurgische Behandlungsmethode der radikalen Zysten sowie der chronischen apikalen Parodontitis beschrieben wurde.¹³ Auch in aktuellen Lehrbüchern finden sich für die

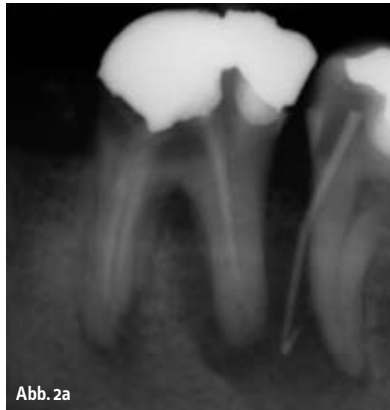

Abb. 2a

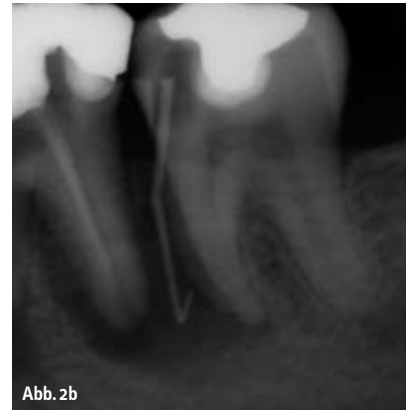

Abb. 2b

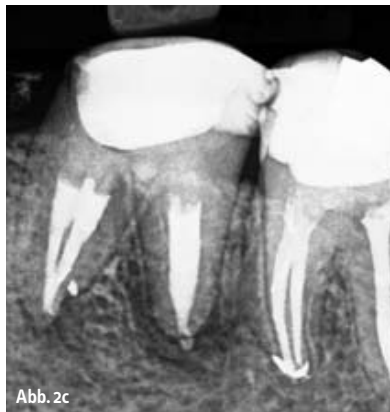

Abb. 2c

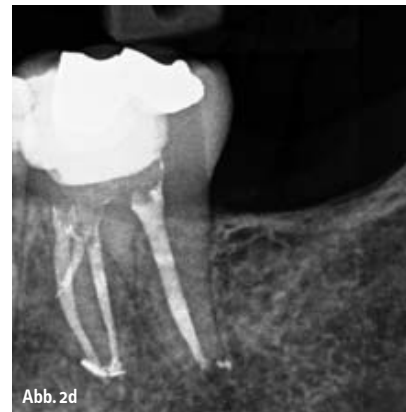

Abb. 2d

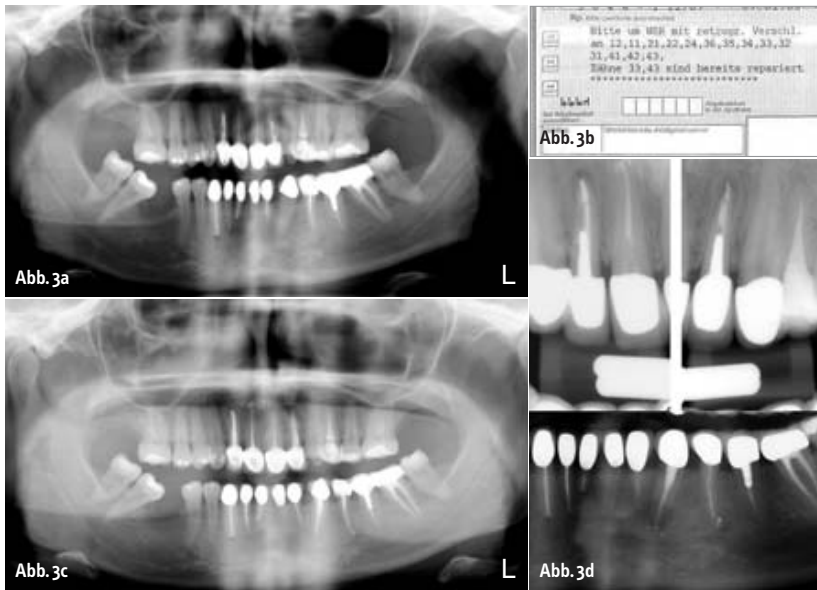
WSR zahlreiche Indikationen, so z. B. die Entfernung echter Zysten, insuffiziente Wurzelkanalbehandlungen, frakturierte Instrumente im Wurzelkanal, persistierende „apikale Aufhellungen“ und nicht instrumentierbare stark gekrümmte Wurzelkanäle.¹⁴ Berücksichtigt man die klassische^{15,16} und jüngere^{17–19} Literatur zur Pathogenese und Mikrobiologie apikaler Parodontitiden sowie die heute gegebenen Behandlungsmöglichkeiten^{20–22} vor dem Hintergrund der im Vergleich zur orthograden Revision niedrigeren Erfolgsquote der WSR (hier werden Erfolgsquoten zwischen 25 und 90 Prozent berichtet²³ wobei Nachresektionen einer gescheiterten WSR im unteren Bereich liegen²⁴), sollte der tradierte „breite“ Indikationsbereich der WSR einer kritischen Wertung unterzogen werden. Vor dem Hintergrund heutiger erweiterter Diagnose- und Therapiemöglichkeiten mithilfe des Dentalmikroskops²⁵ erscheinen zunächst die „echten Zysten“ als klare Indikation einer WSR, wobei die Diagnose „radikuläre Zyste“ allein anhand des Röntgenbefundes unsicher, wenn nicht unmöglich ist.²⁶ Eine weitere Indikation der WSR ist sicher eine apikale Parodontitis an mit Stift ver-

sorgten Zähnen, wenn der Stift nicht gefahrlos für eine orthograde Revision entfernbar ist oder die prothetische Konstruktion eine orthograde Revision nicht zulässt.

Als relative Indikationen gelten frakturierte Instrumente in apikalen Kanalschnitten und persistierende Aufhellungen/Schmerzsymptomatik nach orthograden endodontischen Behandlungen, die entsprechend der „Good Clinical Practice“²⁷, den Qualitätskriterien der ESE²⁸ o. ä. ausgeführt wurden.

Hohe Erfolgsquoten (66 bis 87 Prozent) bei der Entfernung von Instrumentenfragmenten o. ä. aus dem Wurzelkanal^{29,30} legen auch in diesen Fällen eine orthograde Revision als Therapie der ersten Wahl nahe. Gelingt es, ein Instrumentenfragment zu passieren und das Wurzelkanalsystem chemo-mechanisch aufzubereiten und dicht abzufüllen, so ist die Entfernung des Fragments nicht mehr zwingend notwendig (Abb. 1a–c). Ist ein betroffener Zahn klinisch symptomfrei, kann ein Fragment unter der Voraussetzung regelmäßiger Verlaufskontrollen im Kanal belassen werden.³¹

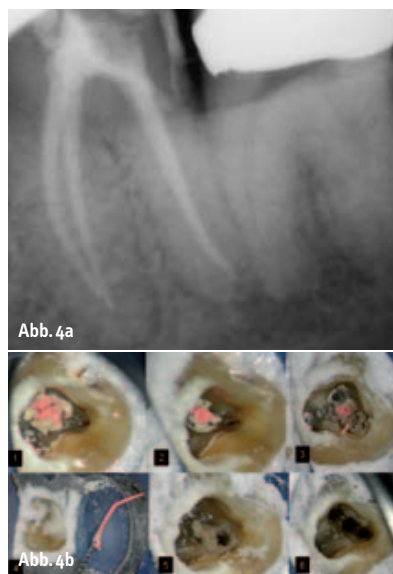Insbesondere bei Zähnen mit großen periapikalen Läsionen oder weiten apikalen Fo-



ramina lassen sich bei der Wurzelfüllung apikale Überstopfungen von Sealer oder erweichter Guttapercha gelegentlich nicht vermeiden. Auch wenn die Erfolgsquote in diesen Fällen möglicherweise etwas geringer ist,^{32,33} ist die bloße Anwesenheit von überpresstem Sealer insbesondere dann keine Rechtfertigung für eine chirurgische Korrektur, wenn der betroffene Zahn klinisch und radiologisch symptomlos ist. Viele Sealer weisen eine sehr gute Biokompatibilität auf^{34,35}, und kleine Sealerextrusionen an apikalen und/oder lateralen Foramina (Abb. 5), sogenannte „Schilder-Puffs“, werden von vielen anerkannten Endodontologen als Ausweis einer besonders guten Behandlung angesehen. Tatsächlich sieht man oft, dass auch große periapikale Läsionen in Anwesenheit einer Sealerüberpressung vollständig ausheilen, ohne dass ein chirurgischer Eingriff erfolgte (Abb. 2a–d).

Ungünstige Rahmenbedingungen verhindern heute vielerorts endodontische Behandlungen, die anerkannten Qualitätsrichtlinien durchgängig entsprechen. Und gilt dies teilweise schon für Erstbehandlungen, so trifft es für Revisionen umso mehr zu. Daher verwundert es nicht, dass eine WSR öfter in Auftrag gegeben oder durchgeführt wird, als es notwendig oder sinnvoll wäre (Abb. 3a–d). In dem Fall auf Abbildung 3 konnten alle infrage kommenden Zähne erfolgreich orthograd revidiert werden. Die meisten Misserfolge nach Wurzelkanalbehandlungen treten infolge einer persistie-

renden Infektion des Wurzelkanalsystems auf (Abb. 4a–4c).^{36,37} Folgt einer insuffizienten Wurzelkanalbehandlung eine Wurzelspitzenresektion, die die mikrobiologischen Ursachen der persistierenden Entzündung außer Acht lässt und nicht eliminiert, kommt es auch hier meist nicht zu einer Rückbildung der pathologischen Veränderungen. In diesen Fällen hilft die Durchführung einer WSR (wenn überhaupt) nur für kurze Zeit, da die mikrobielle Besiedlung des Wurzelkanalsystems durch die operative Entfernung der Wurzelspitze nicht beseitigt wird. Allein eine kausale Therapie mit Bekämpfung der Infektion im Kanalsystem kann zum Langzeiterfolg führen (Abb. 5 a–b).

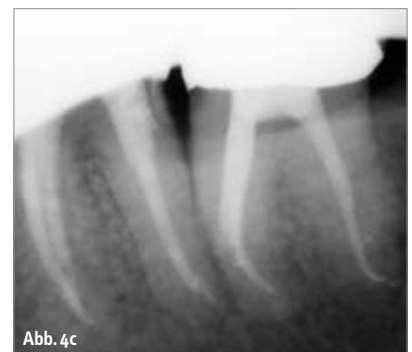


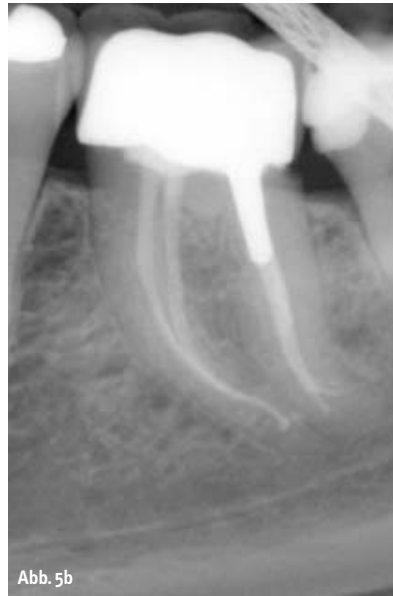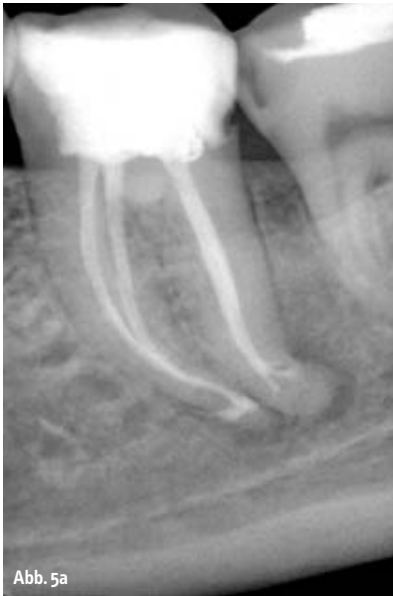Revision – orthograd oder chirurgisch?

Das folgende, auf die Fragestellung „Revision – orthograd oder chirurgisch?“ fokussierten Fallbeispiel zeigt, dass selbst bei einer scheiternden chirurgischen Sekundärbehandlung eine orthograde Revision Therapie der Wahl sein kann. Denn eine wiederholte Resektion nach Misserfolg eines ersten chirurgischen Eingriffs wird mit deutlich niedrigeren Erfolgsquoten von 36–59 % angegeben, sodass in der Praxis im Regelfall die Extraktion bevorzugt wird.

Im Fall von Abbildung 6 a bis d stellte sich der Patient bei uns aufgrund von anhaltenden Problemen mit seinen oberen Frontzähnen vor, die in Folge eines Traumas vor einigen Jahren endodontisch behandelt worden waren. Diese Zähne seien zwischenzeitlich jeweils zwei- bis dreimal resiziert worden. Der Patient berichtete über Druckempfindlichkeit und immer wieder auftretende Fisteln im Bereich der Zähne 11–21. Das Hauptanliegen des Patienten war die Klärung der Frage, ob außer der Extraktion der Zähne, wie vom Hauszahnarzt empfohlen, auch andere Therapiemöglichkeiten bestünden. Nach umfassender Untersuchung und Aufklärung wurde dem Patienten die orthograde Revision der Behandlung empfohlen, wobei eine nachträgliche chirurgische „Korrektur“ mit Entfernung des möglicherweise infizierten Knochenersatzmaterials aus dem periapikalen Raum nicht ausgeschlossen wurde.

Nach Entfernung der alten Wurzelkanalfüllungen und Desinfektion der Wurzelkanalsysteme wurde an den entsprechenden Zähnen jeweils ein MTA-Plug (Abb. 6b) appliziert. Die Wurzelkanalfüllungen erfolgten thermoplastisch (SystemB, BeeFill, AHplus als Sealer), wobei der Zahn 22 wegen eines





Wurzelrisses (Abb. 6c) adhäsiv wurzelgefüllt wurde (Resilon unterhalb des MTA Plugs). Die klinischen und röntgenologischen (Abb. 6d) Nachuntersuchungen über einem Zeitraum von über zwei Jahren waren unauffällig, die Zähne anhaltend beschwerdefrei und in Funktion. Die ehemalige Fistel war klinisch bereits nach der ersten Behandlungssitzung nicht mehr zu erkennen. Trotz aller Fortschritte im Bereich orthograde endodontischer Behandlungstechniken gibt es Situationen, die nach Ausschöpfung aller orthograde Therapieoptionen einen chirurgischen Eingriff erfordern.

Im nächsten Fall (Abb. 7a–f) wurde der Patient zur Abklärung der Erhaltungsmöglichkeiten des Zahnes 16 überwiesen. Im Rahmen der beim Hauszahnarzt begonnenen Revision wurden zwei Silberstifte aus den distobukkalen und palatinalen Wurzelkanälen orthograd entfernt, wobei die Entfernung des sich im MB befindlichen Silberstiftes nicht gelang (Abb. 7a).

Unter örtlicher Betäubung und Einzelzahnisolierung mittels Kofferdam wurde die provisorisch gelegte Füllung entfernt und die Wurzelkanäleingänge unter Zuhilfenahme eines Dentalmikroskops mit 16-facher Vergrößerung dargestellt. Die großzügige Aufbereitung des MB1 Wurzelkanals ermöglichte es, den bis auf den Pulpakammerboden herausragenden Silberstift mit einer Stieglitz-Zange unter Sichtkontrolle zu fassen und ihn durch leichtes Ziehen auf Beweglichkeit zu prüfen. Die fehlende Be-

weglichkeit in axiale Richtung deutete dabei auf eine etwas stärkere Retention des Stiftes im Wurzelkanal hin, möglicherweise auch auf eine Verklebung am Apex.

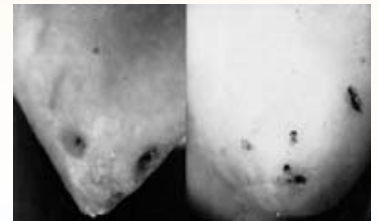Zur Vermeidung einer Fraktur des Stiftes unterhalb des Kanäleingangs^{38,39} wurde zunächst von stärkeren direkten Traktionen am Silberstift abgesehen, sondern versucht, den Stift mittels indirekten Ultraschalleinsatzes im Wurzelkanal zu lockern. Die Stieglitz-Zange wurde dazu für etwa eine Minute dem Ultraschall ausgesetzt und danach erneut Zug auf den Silberstift ausgeübt. Nach zwei weiteren vergeblichen Versuchen riss der Silberstift trotz aller Sorgfalt etwa 4–5 mm unter dem Kanäleingang ab und war aufgrund der Krümmung des Wurzelkanals auch nicht mehr sichtbar (Abb. 7b). Eine weitere mechanische Präparation des MB-Kanals mittels Ultraschall, überwiegend im Bereich der internen Krümmung, führte zur erneuten Freilegung des Silberstiftes und ermöglichte den Einsatz eines weiteres Hilfsmittels zur Entfernung von Silberstiften oder frakturierter Instrumenten aus mittleren und apikalen Wurzelkanalarealen, des Instruments Remover System nach Ruddle.⁴⁰ Trotz nur geringer Traktion und indirektem Ultraschalleinsatz brach der Stift erneut, dieses Mal etwa 2 mm oberhalb der Kanalkrümmung. Alle Versuche, den Silberstift mittels vorgebogenen Handinstrumenten zu passieren, führten ebenfalls nicht zum gewünschten Ergebnis. Die Aufbereitung des MB2 Wurzelkanals erfolgte nun bis zur Vereinigung mit dem

Bringen Sie Ihre Endodontie
in sicheres Fahrwasser!

Depotphorese[®] mit Cupral[®]

nach Univ.-Prof. Dr. Dr. med. dent. h.c. Knappwost

- Lebenslange Sterilität im gesamten apikalen Delta
- Verschluss aller Foramina
- Wirkliche Ausheilung auch bei konventionell nicht therapierbaren Zähnen
- Keine via falsa und vertikalen Wurzelfrakturen, keine WSR
- Geringer apparativer Aufwand



Sterile Foramina sichtbar gemacht durch Depotphorese[®]

Verlängerung bis 31.12.2009
Komplettes Starter-Set
zum Sonderpreis

795,00 €

zzgl. gesetzl. MwSt.



Bestell-Fax an 0 51 81-8 12 26

hiermit bestelle ich:

- kostenlose Info-Unterlagen inkl. DVD
 unverbindliches Angebot für ein Starter-Set

Absender:

Datum/Unterschrift



HUMANCHEMIE
Kompetenz in Forschung und Praxis

HUMANCHEMIE GmbH · Hinter dem Krüge 5 · D-31061 Alfeld/Leine
Telefon + 49 (0) 51 81 - 2 46 33 · Telefax + 49 (0) 51 81 - 8 12 26
www.humanchemie.de · eMail info@humanchemie.de

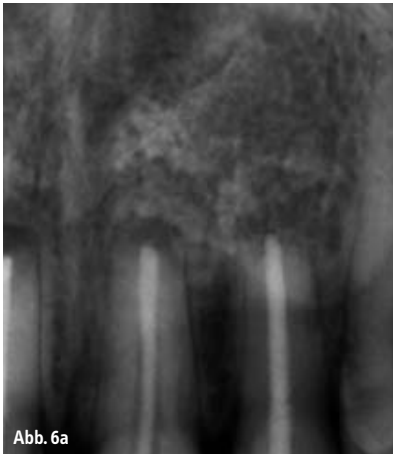

Abb. 6a

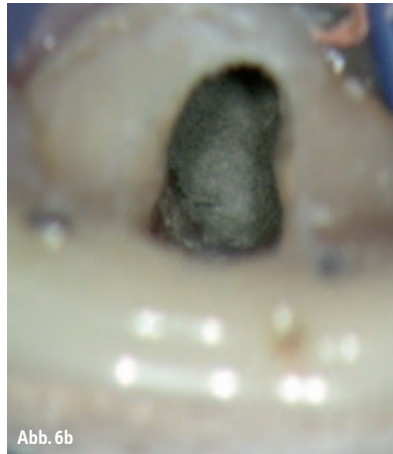

Abb. 6b

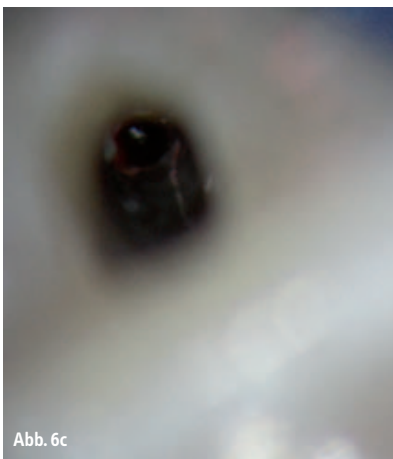


Abb. 6c

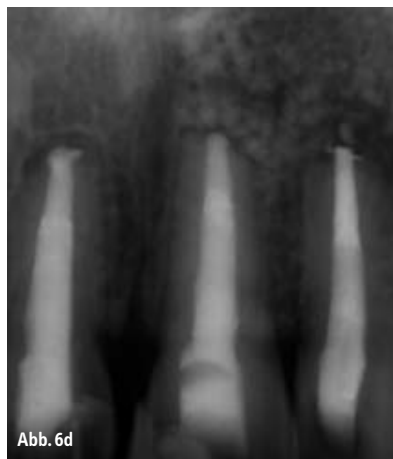

Abb. 6d

MB1 Kanal, etwa 3 mm vor dem Apex. Eine weitere mechanische Aufbereitung oder ggf. ein Passieren des Silberstiftes, um die Anwendung der Braiding-Technik zu ermöglichen, war nicht risikolos möglich. Somit wurde die chemomechanische Aufbereitung des MB1_MB2 Wurzelkanalsystems, einschließlich ultraschallaktivierter Spülung⁴¹ bis etwa 3 mm vor dem röntgenologischen Apex durchgeführt. Nach Vervollständigung der chemomechanischen Aufbereitung der DB und palatinalen Wurzelkanäle wurde eine thermoplastische Wurzelfüllung nach der von Schilder geschilderten Technik⁴² durchgeführt, wobei als Sealer AH+ (DENTSPLY DeTrey, Konstanz) zum Einsatz kam. Im Rahmen der röntgenologischen Kontrolle nach der down-pack Phase konnte man keine Sealerextrusion apikalwärts der aufbereiteten Kanalareale des mesiovestibulären Wurzelkanalsystems erkennen (Abb. 7c). Der Zahn wurde anschließend mit Komposit verschlossen. Zur abschließenden Röntgenkontrolle der Wurzelfüllung

und besseren Ermittlung der Position des Silberstiftes wurden eine orthoradiale und eine distoexzentrische Röntgenaufnahme in der Halbwinkeltechnik durchgeführt. Eine Woche nach der Behandlung war der Zahn weiterhin nicht kaubelastbar, woraufhin ein apikal-chirurgischer Eingriff empfohlen wurde. Nach Bildung eines Mukoperiostlappens, dessen Mobilisierung apikalwärts und Trepanation der vestibulären Kompakta wurde die mesiovestibuläre Wurzel mit dem über die Wurzelspitze ragenden Silberstift dargestellt. Nach Abtrennung des extrakanalären Teils des Stiftes mittels eines Mikroskalpels zur Vermeidung der Entstehung von Metallspänen wurde die Qualität des apikalen Verschlusses unter Dentalmikroskop bei 24-facher Vergrößerung geprüft. Aufgrund der mangelnden apikalen Obturation des ovalen Foramens und ihrer dunklen Verfärbung wurde die Wurzelspitze schonend resiziert und der sich noch im Wurzelkanal befindliche Silberstift dargestellt. Nach sonografischer retrograder Wurzelkanalaufberei-

tung (Abb. 7d) einschließlich Abtragung des Silberstiftes über eine Länge von 4 mm, Desinfektion der retrograden Kavität mit CHX 2 % und Blutstillung wurde die vollständige Entfernung des Silberstiftes und eventuell im Rahmen der Präparation entstandener Silberspäne röntgenologisch kontrolliert und dokumentiert. Nach abschließender Trocknung des Wurzelkanals mittels sterilen Papierspitzen konnte die retrograde Wurzelfüllung mit ProRoot-MTA durchgeführt werden. Auch der retrograde Verschluss mit MTA und dessen Dichte wurde röntgenologisch überprüft (Abb. 7e).

Der Zahn war nach dem Eingriff symptomlos. Wegen der bestehenden Frakturgefahr wurde kurz nach dem Eingriff überkront. Zwei Jahre nach dem Eingriff war der Zahn weiterhin symptomfrei. Die durchgeführte Röntgenkontrolle war unauffällig (Abb. 7f) und die intraorale Kontrolle zeigte reizlose Verhältnisse.

Das Nichterreichen des erwünschten Ergebnisses der orthograden Therapie, d.h. vollständige Stiftentfernung und chemomechanische Aufbereitung bis zum physiologischen Foramen im mesio-vestibulären Wurzelkanalsystem, indizierte in diesem Fall jedoch auch nicht zwangsläufig die Durchführung der chirurgischen Maßnahme. Die Indikation zur chirurgischen Entfernung des sich oberhalb der Wurzelspitze befindlichen Silberstiftanteils ergab sich primär aus der persistierenden stechenden Schmerzsymptomatik bei Kaubelastung. Bei der unter Sichtkontrolle durchgeführten Prüfung der apikalen Situation und die erkennbar mangelhafte Abdichtung durch den Silberstift und Sealer ermöglichte in diesem Fall nur die Wurzelspitzenresektion mit entsprechender retrograder Wurzelkanalaufbereitung und -füllung das Erreichen einer adäquaten Obturationsqualität.

Fazit

Vorrangiges Ziel jeder zahnerhaltenden Therapie nach endodontischem Misserfolg ist die Ausheilung einer bestehenden pathologischen Veränderung im periapikalen Bereich und damit die Erhaltung des Zahnes in seiner Funktion. Die Entscheidung zwischen konservativer und chirurgischer Therapieoption wird dabei maßgeblich von erkennbaren Ursachen des Scheiterns der endo-

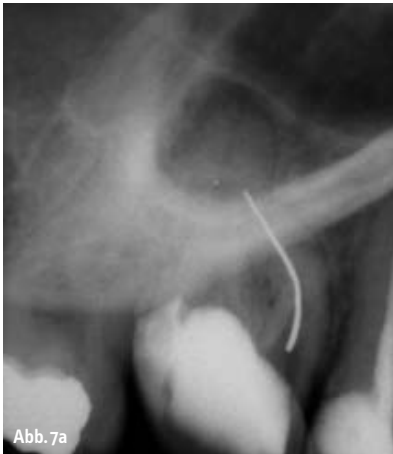

Abb. 7a

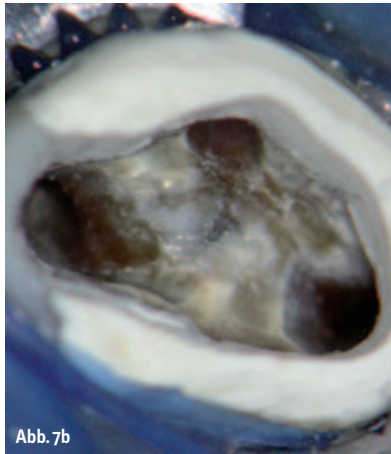


Abb. 7b

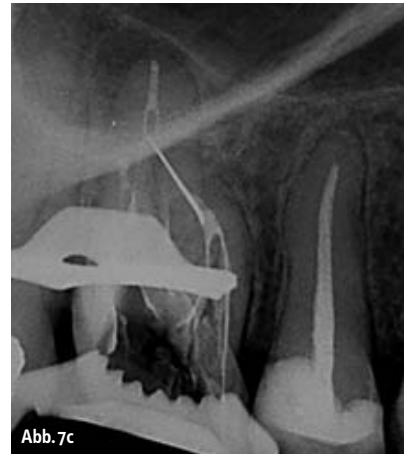

Abb. 7c

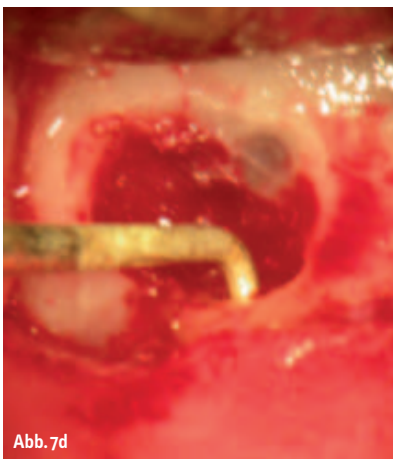


Abb. 7d

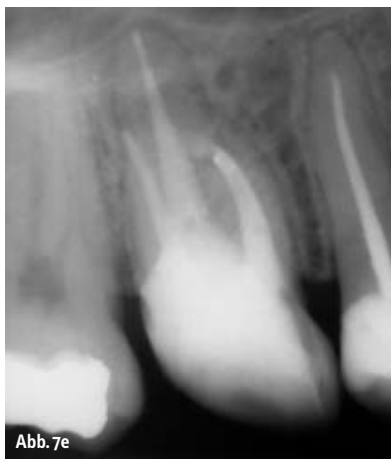

Abb. 7e

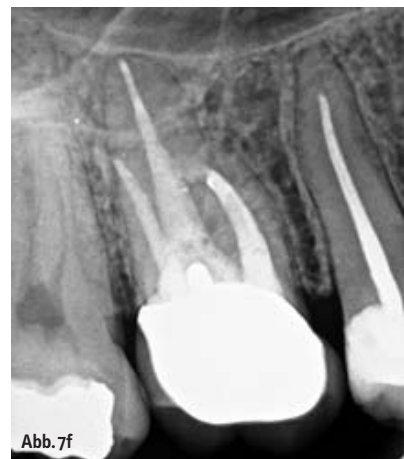

Abb. 7f

dontischen Vorbehandlung und einer Abschätzung der Erfolgswahrscheinlichkeit der jeweiligen Behandlungsmöglichkeit im konkreten Fall beeinflusst.

Therapeutisch gewünscht ist bei beiden Optionen ein bakterienichtiger Wurzelkanalabschluss, entweder am originären Foramen oder am Resektionsquerschnitt, dem „Neopex“. Die Wurzelspitzenresektion stellt aber keinen Ersatz für eine exakte primäre Wurzelkanalbehandlung dar.⁴³ Denn ein alleiniger chirurgischer Eingriff erreicht keine Reduktion der Wurzelkanalkontamination. Die methodische Qualität vorliegender Studien zur Differenzialindikation der WSR wird nach heutigen Evidenzkriterien als eher gering eingestuft.⁴³ Insbesondere hinsichtlich der Therapieentscheidung zwischen alleiniger orthograde endodontischer Revisionsbehandlung und WSR gibt es nur einzelne prospektiv randomisierte vergleichende Therapiestudien, deren Behandlungsmethodiken nicht immer heutigen Standards entsprechen.^{44,45}

Die in den letzten Jahren immensgewachsenen Möglichkeiten orthograde Behandlungstechniken und des dazu verfügbaren Instrumentariums ermöglicht es heute, in sehr vielen Fällen auch endodontische Misserfolge durch orthograde Revisionsbehandlungen sekundär zum Erfolg zu führen. Die tradierten „breiten“ Indikationen zum chirurgischen Zahnerhalt müssen, auch vor dem Hintergrund, dass Daten zur realen Versorgungssituation nach apikaler Chirurgie aus epidemiologischen Studien nicht vorliegen,⁴³ immer einer kritischen Wertung unterzogen werden. Die Indikationsstellung zur Durchführung einer Wurzelspitzenresektion sollte sich daher nicht an den augenblicklichen Gegebenheiten in einer Praxis, sondern an den tatsächlichen therapeutischen Möglichkeiten und dem aktuellsten Wissensstand orientieren.

Interessanterweise finden sich in den letzten Jahren in der Literatur tatsächlich Fallberichte⁴⁶⁻⁴⁸ zu orthograden Revisionen nicht erfolgreicher Wurzelspitzenresektionen. Bis-

lang liegen aber noch keine statistischen Daten dazu vor, da eine Erfolg versprechende Durchführung dieser Behandlungsoption erst durch die Einführung des Dentalmikroskops in die Endodontie möglich wurde. Für eine weitergehende Bewertung dieser vielversprechenden neuen endodontischen Behandlungstechnik sind also weitere Untersuchungen erforderlich. ◀

Eine Literaturliste ist unter zwp-redaktion@oemus-media.de erhältlich.

autoren

Dr. Gabriel Tulus
 Dr. Thomas Weber
 Lindenstraße 33 b
 41747 Viersen
 Tel.: 0 21 62/1 29 04
 E-Mail: info@dente.de